

# 折叠式人工玻璃体球囊植入术与外伤眼睫状体功能的关系的初步分析

高松哲, 钟雪梅, 李倩茹, 杨新怀

引用: 高松哲, 钟雪梅, 李倩茹, 等. 折叠式人工玻璃体球囊植入术与外伤眼睫状体功能的关系的初步分析. 国际眼科杂志 2021;21(7):? -?

基金项目: 广东省医学科学技术研究基金项目(No.B2019230); 中山市科技计划重大项目(No.2016B1010)

作者单位: (528415) 中国广东省中山市, 南方医科大学附属小榄人民医院眼科

作者简介: 高松哲, 毕业于暨南大学, 硕士研究生, 主治医师, 研究方向: 晶状体病, 眼底病。

通讯作者: 杨新怀, 毕业于同济医科大学, 硕士研究生, 主任医师, 副院长, 南方医科大学硕士研究生导师, 研究方向: 眼底病、晶状体病、眼外伤、斜视及小儿眼病. yangxh1121@21cn.com

收稿日期: 2020-09-19 修回日期: 2021-06-03

## 摘要

**目的:** 探讨折叠式人工玻璃体球囊(FCVB)植入术治疗重度眼外伤患者的有效性和安全性, 初步分析睫状体功能对FCVB植入手术的影响。

**方法:** 回顾性分析。纳入 2018-01/2020-07 在南方医科大学附属小榄人民医院接受 FCVB 植入手术的重度眼外伤患者 10 例 10 眼。根据患者术前检查结果进行睫状体功能评分, 评分 $\leq 5$  分者判定睫状体功能衰竭; 其中评分 $> 5$  分者 8 眼, 评分 $\leq 5$  分者 2 眼。术后随访 1~31mo, 检查患者 BCVA、眼压, 观察前房、视网膜复位情况、球囊位置及术后不良反应。

**结果:** 纳入 9 眼无晶状体眼患者 FCVB 植入过程顺利, 术中无并发症; 1 眼有晶状体眼患者在 FCVB 植入过程中出现上方部分虹膜根部离断。至末次随访, 所有患者 FCVB 位置良好, 视网膜复位率 100%。无严重不良事件发生。术前和末次随访的 BCVA 和眼压比较均无差异 ( $P > 0.05$ )。术前睫状体评分 $> 5$  分组(8 眼)中, 有 2 眼各补充手术 1 次, 1 眼补充手术 2 次。睫状体功能评分 $\leq 5$  分组(2 眼), 1 眼补充手术 1 次, 1 眼补充手术 5 次。

**结论:** FCVB 可用于治疗重度眼外伤患者, 但不能有效提高患者视力。患者术前的睫状体功能状态可能与 FCVB 植入术后持续性低眼压、浅前房相关。

**关键词:** 严重眼外伤; 折叠式人工玻璃体球囊; 睫状体功能; 低眼压

DOI:10.3980/j.issn.1672-5123.2021.7.?

## Preliminary analysis of the relationship between foldable capsular vitreous body implantation and ciliary body function in traumatic eyes

Song-Zhe Gao, Xue-Mei Zhong, Qian-Ru Li, Xin-Huai Yang

Foundation items: Guangdong Medical Science and Technology

Research Foundation (No. B2019230); Zhongshan Science and Technology Plan Major Project (No.2016B1010)  
Department of Ophthalmology, Affiliated Xiaolan People's Hospital, Southern Medical University, Zhongshan 528415, Guangdong Province, China

**Correspondence to:** Xin - Huai Yang. Department of Ophthalmology, Affiliated Xiaolan People's Hospital, Southern Medical University, Zhongshan 528415, Guangdong Province, China. yangxh1121@21cn.com

Received:2020-09-19 Accepted:2021-06-03

## Abstract

• **AIM:** To investigate the clinical efficacy and safety of the foldable capsular vitreous body (FCVB) implantation in the treatment of severe ocular trauma and also explore the effect of ciliary body function on the FCVB implantation.

• **METHODS:** This study retrospectively analyzed 10 cases (10 eyes) with severe ocular trauma which had accepted FCVB implantation performed in Affiliated Xiaolan People's Hospital, Southern Medical University from January 2018 to July 2020. Ciliary body function was judged by score which was made by preoperative examination results. The case which scored 5 or less was studied as ciliary failure; 8 eyes scored more than 5, 2 eyes scored 5 or less. Followed up for 1 - 31mo, the postoperative best corrected visual acuity (BCVA) and intraocular pressure, anterior chamber, retinal reattachment, FCVB condition and adverse reactions were observed.

• **RESULTS:** The operations of 9 cases with aphakia eyes were successful. Iridodialysis occurred during the operation of 1 case with lens. Retinal reattachment was found in all 10 eyes, and the position of FCVB in all patients was proper. There was no severe adverse reactions. Comparing the preoperative and postoperative BCVA and intraocular pressure, the difference was not statistically significant ( $P > 0.05$ ). In the group (8 eyes) that ciliary body function scored more than 5, 2 cases had a supplementary operation individually, 1 case underwent 2 supplementary operations. In the group (2 eyes) which scored 5 or less, supplementary operations were performed 5 times in 1 case, only 1 time in the other one case.

• **CONCLUSION:** Implantation of FCVB is a safe option to treat severe ocular trauma. But the postoperative visual acuity cannot be improved. The ciliary body function associates with persistent intraocular hypotension and shallow anterior chamber after FCVB implantation.

• KEYWORDS: severe ocular trauma; foldable capsular vitreous body; ciliary body function; intraocular hypotension

**Citation:** Gao SZ, Zhong XM, Li QR, et al. Preliminary analysis of the relationship between foldable capsular vitreous body implantation and ciliary body function in traumatic eyes. *Guoji Yanke Zazhi (Int Eye Sci)* 2021;21(7):

## 0 引言

严重的眼外伤是致盲的主要原因之一。这类患者在接受传统的玻璃体切割联合硅油填充术后往往因为硅油乳化、继发性青光眼、硅油依赖、硅油对角膜及视网膜毒性等原因仍无法避免眼球萎缩,甚至需行眼球摘除手术<sup>[1]</sup>。这给患者带来巨大的生理、心理创伤及经济损失。折叠式人工玻璃体球囊(foldable capsular vitreous body, FCVB)的问世给这类患者提供了一种新的选择。它模拟人自然玻璃体腔形状设计,可以很好地维持眼球的形态和眼压,长期顶压视网膜,避免反复置换硅油和眼球摘除的风险<sup>[2]</sup>。本研究回顾性分析了2018-01/2020-07在南方医科大学附属小榄人民医院接受FCVB植入手术的严重眼外伤患者资料,初步评估FCVB植入术治疗严重眼外伤患者的可行性、安全性及有效性。

## 1 对象和方法

**1.1 对象** 回顾性分析。纳入2018-01/2020-07在南方医科大学附属小榄人民医院接受FCVB植入手术的重度眼外伤患者10例10眼。纳入标准:(1)严重眼外伤;(2)国际标准视力表检查BCVA低于0.05;(3)硅油依赖眼(曾行硅油置换术);(4)眼球萎缩。排除标准:(1)非外伤因素致眼部损害;(2)硅胶过敏、瘢痕体质;(3)眼内炎;(4)对侧眼BCVA $\leq$ 0.4;(5)对侧眼有内眼手术史;(6)严重的全身性疾病等。患者和家属在术前对手术和植入物的相关事宜充分知情、了解,签署手术知情同意书。本研究通过南方医科大学附属小榄人民医院伦理委员会批准。

**1.2 方法** 所有手术均由同一位操作熟练的医生实施。

**1.2.1 术前检查** 术前完善患者的面部照相、裸眼视力、BCVA、眼压、UBM、眼底照相、OCT、眼部B超或彩超、角膜内皮计数、眼眶CT检查。

**1.2.2 睫状体功能评分** 参考FCVB型号选择表(文件编号:WBS/QR-JS-005;文件版本:B/1)对患者睫状体功能进行评分判定:(1)术前UBM检查:睫状体完整(3分)、睫状体脱离(2分)、睫状体萎缩(1分);(2)眼压:10~21mmHg(3分)、5~10mmHg(2分)、1~5mmHg(1分)、1mmHg以下(0分);(3)与对侧眼比较术眼眼轴改变值:无(3分)、1mm(2分)、2mm(1分)、2mm以上(0分);(4)前房深度:2CT以上(3分)、1~2CT(2分)、1CT以下(1分)、与角膜贴附(0分);(5)角膜内皮计数:2000cells/mm<sup>2</sup>以上(3分)、1000~2000cells/mm<sup>2</sup>(2分)、500~1000cells/mm<sup>2</sup>(1分)、500cells/mm<sup>2</sup>以下(0分)。以上各评分相加 $\leq$ 5分判定睫状体功能衰竭。

**1.2.3 手术步骤** (1)术前常规眼科消毒铺巾,球后神经阻滞麻醉。(2)建立标准23G三通道经睫状体平坦部行玻璃体切除或硅油取出术,使视网膜尽可能的解剖复位。(3)水下检测球囊的密闭性。将FCVB3次折叠后,晶状

体面向上装入推注器。(4)经上方角膜缘后5mm处大小约4~4.5mm的巩膜切口用推注器头将球囊推入玻璃体腔。(5)自球囊的引流阀部缓慢推入硅油,观察FCVB的位置及展开情况。若有倾斜,用虹膜恢复器调整球囊至正位;若有气泡残留,可用平直的注水针头经引流阀穿刺入球囊抽吸气泡干净,并调整眼压至20mmHg左右。(6)经RESIGHT非接触式广角眼底观察系统观察视网膜情况和视盘颜色。(7)结扎球囊尾部,并固定在巩膜表面,缝合巩膜、筋膜及结膜。

**1.2.4 观察指标** 术后随访1~31mo,其中术后6mo 8眼,术后12mo 6眼,术后18mo 4眼,术后24mo 3眼。观察患者的BCVA(国际标准视力表)、眼压、前房、视网膜复位情况、FCVB的位置及并发症。

统计学分析:采用SPSS13.0统计软件对研究数据进行统计学分析。计量资料用均数 $\pm$ 标准差来表示。术术前与末次随访的BCVA、眼压的比较分别均采用Fisher确切概率检验,检验水准均为 $\alpha=0.05$ 。

## 2 结果

**2.1 纳入研究患者一般情况** 纳入研究患者年龄19~47(平均31.7 $\pm$ 9.3)岁,其中男9例9眼,女1例1眼。致病原因:破裂伤5眼,贯通伤3眼,爆炸伤1眼,闭合性眼外伤1眼;其中视网膜脱离8眼(硅油眼合并视网膜脱离2眼,I期眼外伤并视网膜脱离5眼),脉络膜脱离6眼,睫状体脱离8眼,睫状体缺损1眼,视网膜缺损4眼。玻璃体切割联合FCVB植入5眼,硅油取出联合FCVB植入4眼(其中2眼硅油依赖眼患者曾行硅油置换术),水眼植入FCVB植入1眼。外伤性无晶状体眼4眼,玻璃体切割联合晶状体摘除5眼,有晶状体眼植入FCVB1眼。

**2.2 FCVB有效性评价结果** 至末次随访,所有患者FCVB位置均与视网膜贴附良好,晶状体面朝前,无偏移,视网膜复位率100%,眼球外观维持良好,眼球运动无受限,典型病例手术前后对比情况见图1。术前患者BCVA无光感6眼,光感1眼,手动~指数2眼,1眼0.04;术后末次随访时1眼由术前无光感提升至光感,1眼由手动下降至无光感,其余患者视力较术前无明显变化,差异无统计学意义( $P=1.000$ )。术前眼压5眼为 $T_{-1}$ ,3眼为 $T_n$ ,眼内出血所致高眼压2眼:1眼 $T_{+1}$ ,1眼 $T_{+2}$ ;末次随访时2眼术前眼压高及3眼术前眼压低的患者术后眼压均恢复正常,2眼术前 $T_{-1}$ 的患者眼压未得到改善,1眼术前 $T_n$ 的患者出现了低眼压,2眼术前 $T_n$ 的患者术后眼压维持良好,差异无统计学意义( $P=0.243$ )。

**2.3 FCVB安全性评价结果** 本研究中9眼无晶状体眼患者FCVB植入过程顺利,无术中并发症;1眼有晶状体眼患者在FCVB植入过程中出现了虹膜根部离断及晶状体半脱位,术后1mo因前房积血,实施了前房冲洗联合白内障摘除手术。5眼(50%)术后有前房积血,经治疗后都逐渐吸收;4眼(40%)术后有浅前房、低眼压,术后根据具体情况行前房补充黏弹剂或球囊补充硅油术;3眼术后角膜白斑,其中2眼为原角膜穿通伤口瘢痕形成所致,1眼因术后出现角膜溃疡所致。所有病例无眼内炎、交感性眼炎、硅油乳化、硅油进入前房、球囊破裂、引流阀暴露等不良事件发生。

**2.4 术前不同睫状体功能患者术后情况** 术前睫状体功

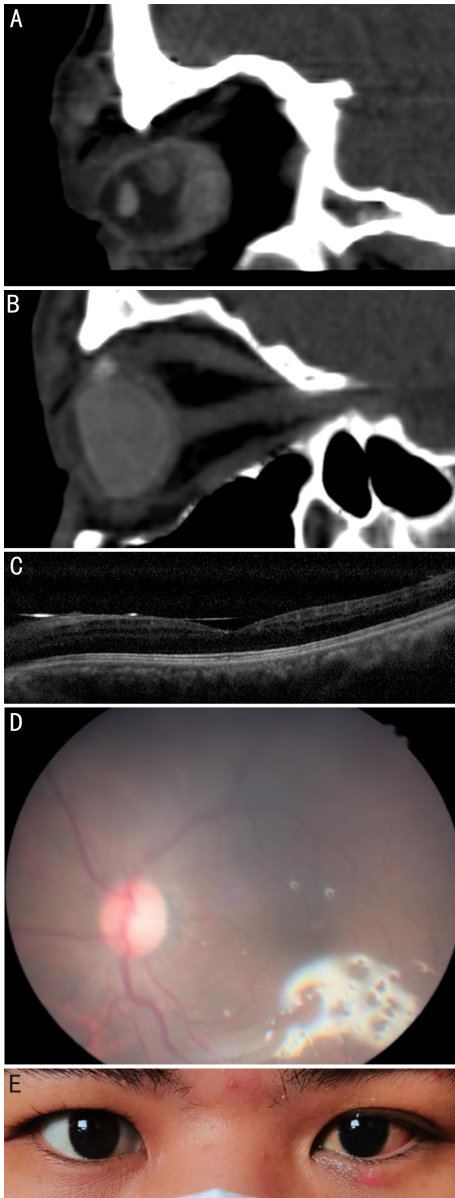


图1 同一患者手术前后情况 A:术前眼眶CT;B:术后1a眼眶CT;C:术后1a OCT;D:术后1a眼底照相;E:术后1a双眼外观。

能评分 $>5$ 分者8眼,睫状体功能评分 $\leq 5$ 分者2眼。评分 $>5$ 分组中,1眼分别在术后1mo前后房补充黏弹剂、术后3mo球囊补充硅油;1眼术后1mo前后房补充黏弹剂;1眼术后3mo球囊补充硅油。评分 $\leq 5$ 分组中,1眼术后3mo球囊补充硅油;1眼分别在术后1、3wk,2、3mo前后房补充黏弹剂、术后1mo球囊补充硅油。

### 3 讨论

FCVB是我国自主研发的一种新型玻璃体替代物。与另一个研究热点——水凝胶相比,FCVB不参与眼内代谢,不会被降解吸收<sup>[3-4]</sup>。它将硅油与视网膜隔绝开来,使硅油处在密闭的空间,避免了硅油乳化,减少了硅油对视网膜、角膜等眼部组织的毒性。因其良好的生物相容性、光学及力学性能,它可以在眼内长期填充,稳定的顶压视网膜,维持眼球形态<sup>[5-6]</sup>。因此FCVB成为接受玻璃体切割手术患者的一种新选择。

目前FCVB还未在临床广泛应用,其安全性和有效性还有待更多的临床实践来检验。本研究对10眼接受

FCVB植入手术的严重眼外伤患者进行了分析研究。所有患者术后视网膜复位率100%,这与延艳妮等<sup>[7]</sup>对于FCVB治疗严重视网膜脱离伴早期眼球萎缩的研究结果一致。所有患者均无严重不良事件发生。其中1眼无光感的年轻患者,术前晶状体微混浊,我们尝试FCVB植入眼保留晶状体的可能性,在植入FCVB术中出现了上方虹膜根部离断及晶状体半脱位,后经积极处理,无严重不良事件发生。因此我们建议FCVB植入之前需摘除晶状体,增加后房及玻璃体空间,方便FCVB顺利植入,减少术中并发症的产生,增加手术安全性。纳入本研究的严重眼外伤患者术前眼组织破坏严重,部分组织缺损,视功能严重受损,大部分患者无光感,术后1眼患者视力提高,1眼视力下降。所有患者术前和术后的视力无明显差异,故在本研究中FCVB不能有效的提高患者视力。

李晓丹等<sup>[8]</sup>回顾性分析了43例接受FCVB手术的患者资料,术后6mo患者眼压基本恢复正常。本研究中至末次随访7眼术后眼压正常,3眼眼压偏低,手术前后眼压无统计学意义。可能因为患者外伤后虽睫状体及脉络膜受损,房水生成减少,但是因眼内积血较多,故术前眼压正常的眼数增多,术后随着眼内积血的清除,而随访的时间不够长,部分患者的睫状体功能尚未完全恢复,所以眼压恢复不理想。

纳入本研究的严重眼外伤患者中伴有睫状体脱离、缺损9眼(90%),脉络膜脱离6眼(60%)。术中先行脉络膜上腔放液及睫状体缝合,再行玻璃体切割联合FCVB植入。这类患者往往表现为长期持续性低眼压、浅前房、视盘及黄斑水肿,视功能明显受损<sup>[9-10]</sup>。开展FCVB植入手术的早期,因术者临床经验尚不足,为防止眼前节缺血,注入的硅油量相对保守。因此在本研究中行补充手术的原则如下:(1)术后出现低眼压合并1级或2级浅前房超过1mo以上者,若注入硅油量小于推荐量则予球囊补充硅油;若注入硅油已达推荐量者,予前后房补充黏弹剂,或重新检测选择的球囊大小是否合适。(2)术后出现3级浅前房并低眼压者,立即予前后房补充黏弹剂。对所有患者进行术前睫状体功能评分,评分 $\leq 5$ 分者被判定睫状体功能衰竭。睫状体评分 $>5$ 分组中,2眼各补充手术1次,1眼补充2次。睫状体功能评分 $\leq 5$ 分组,1眼补充1次,1眼补充5次。提示患者术前的睫状体功能状态可能与FCVB植入手术后持续低眼压、浅前房的发生有关,这需要搜集更多的临床数据行进一步的相关性研究,这也是我们后续的研究方向。这对于术者如何选择实施FCVB植入手术的患者具有一定的参考意义,并且提醒术者在给睫状体功能较差的患者术前谈话时要充分强调术后低眼压、浅前房的风险,可能需多次行补充填充物的手术治疗,尽量避免医患纠纷。

FCVB植入手术的切口位置选择也是一个影响术后前房深度的关键因素。早期推荐位置为角膜缘后3.5~4mm,FCVB向前推挤虹膜隔,刺激睫状体,术后容易出现浅前房、前房积血及加重眼内炎症反应<sup>[11]</sup>。经实践检验,目前切口位置已调整为角膜缘后5mm。

然而除了上述因素,另外球囊大小、硅油注入量以及术眼角等也都可能对FCVB植入眼的术后眼压产生影

响。目前鲜有相关文献报道,且本研究选取的样本量不够大、随访时间有限,故还需后续大量的临床数据来更全面、更客观地研究分析。

综上所述,FCVB可用于治疗严重眼外伤,但不能有效提高患者视力。患者术前的睫状体功能状态可能与FCVB植入手术后持续低眼压、浅前房的发生有关。

#### 参考文献

- 1 Regler R, Sachs H, Hillenkamp J, et al. Long-term evaluation of anatomic and functional results after complicated retinal detachment treated with pars Plana vitrectomy and heavy silicone oil tamponade. *Klin Monatsbl Augenheilkd* 2009;226(9):707-712
- 2 Lin XF, Ge J, Gao QY, et al. Evaluation of the flexibility, efficacy, and safety of a foldable capsular vitreous body in the treatment of severe retinal detachment. *Invest Ophthalmol Vis Sci* 2011;52(1):374-381
- 3 Kirchof S, Goepferich AM, Brandl FP. Hydrogels in ophthalmic applications. *Eur J Pharm Biopharm* 2015;95(Pt B):227-238
- 4 Feng S, Chen H, Liu Y, et al. A novel vitreous substitute of using a

- foldable capsular vitreous body injected with polyvinylalcohol hydrogel. *Sci Rep* 2013;3:1838
- 5 Gao QY, Fu Y, Hui YN. Vitreous substitutes: challenges and directions. *Int J Ophthalmol* 2015;8(3):437-440
- 6 张贵森, 巩慧, 惠延年, 等. 折叠式人工玻璃体球囊植入的初步临床实践. *国际眼科杂志* 2018;18(3):578-580
- 7 延艳妮, 田蓓, 刘倩, 等. 折叠式人工玻璃体治疗严重增生性玻璃体视网膜病变伴早期眼球萎缩的临床研究. *中华眼科杂志* 2019;55(4):259-266
- 8 李晓丹, 张百珂, 贾雍, 等. 折叠式人工玻璃体球囊植入在玻璃体视网膜疾病治疗中的应用. *眼科新进展* 2020;40(7):670-673
- 9 Ioannidis AS, Barton K. Cyclodialysis cleft: causes and repair. *Curr Opin Ophthalmol* 2010;21(2):150-154
- 10 Ishida Y, Minamoto A, Takamatsu M, et al. Pars Plana vitrectomy for traumatic cyclodialysis with persistent hypotony. *Eye (Lond)* 2004;18(9):952-954
- 11 苏鹏, 孔祥斌, 黄玉娟, 等. 折叠式人工玻璃体球囊在外伤性硅油依赖眼中的临床应用. *实用临床医学* 2020;21(7):52-54,65